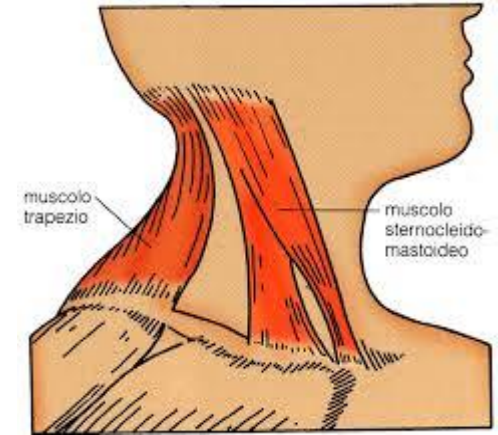


C.L.

40 anni, sportiva.

Contrattura persistente collo e spalla  
sinistra

# Anamnesi

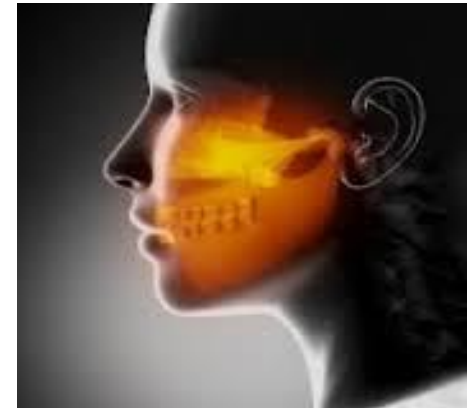

- Si presenta in studio sett 2013.
- accusa una contrattura dolorosa che le parte dall'ATM sinistra continua lungo lo sternocleidomastoideo e scende fino alla spalla e al muscolo trapezio.
- Accusa anche una emicrania sinistra.
- Soffre di pressione bassa ed è allergica alla novalgina
- Tutti questi sintomi vanno avanti da circa 4 anni.

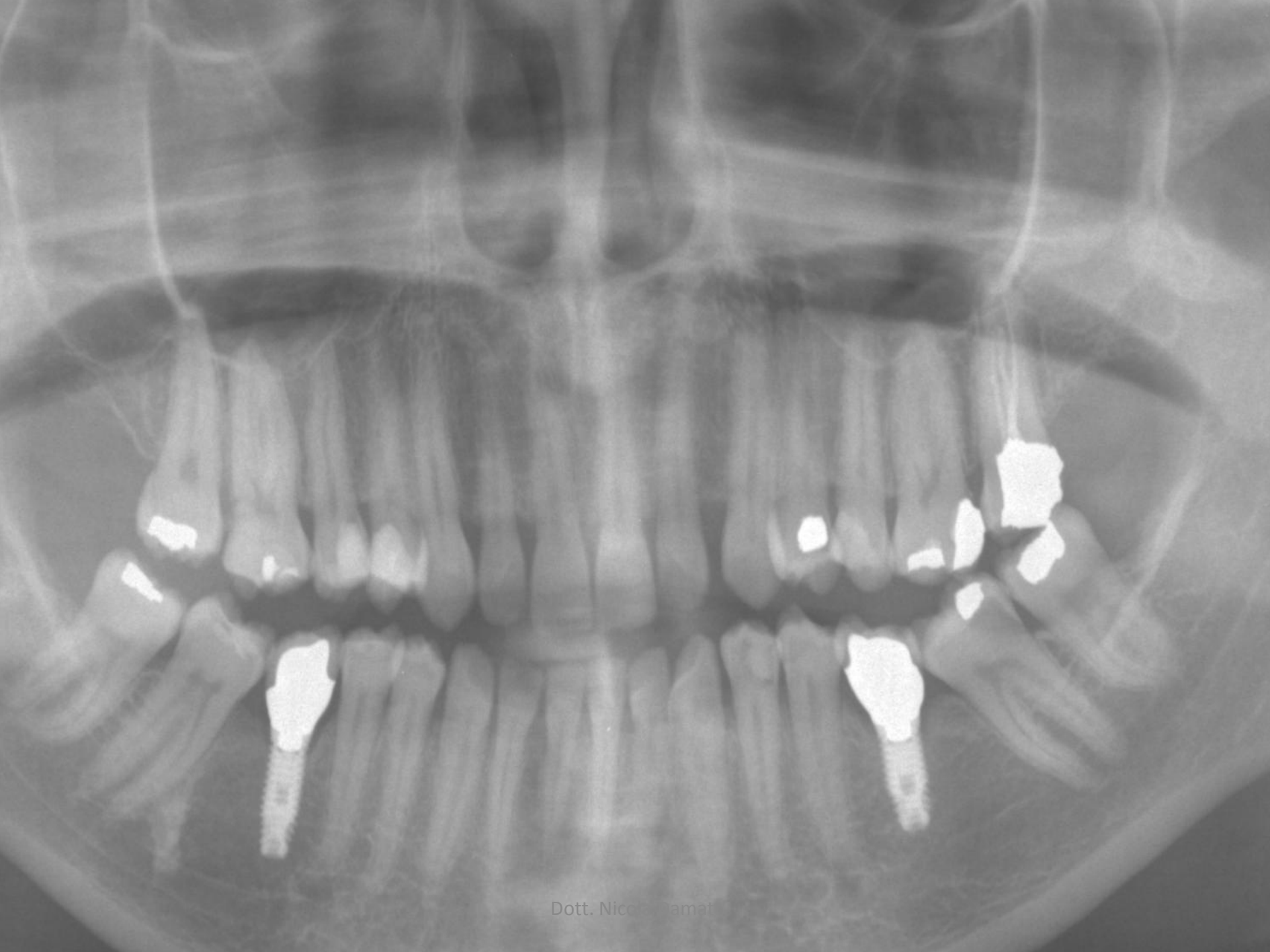# TERAPIE

- Durante questi quattro anni le terapie sono indirizzate più che altro a risolvere un problema strutturale, quindi fisioterapia, manipolazioni con massaggi etc.
- In alcuni casi venivano associati dei fans.
- I risultati erano sempre parziali e transitori.
- La paziente ha però *dipendenza da palestra* e quindi imputa il suo dolore a sovrallenamento.

# Sarà qualcos'altro?



- Visita dal Dott. Meletani .
- Le dà una cura di FE4 LI13 Pulsatilla ,Natrum Muriaticum e **controllo odontoiatrico.**
- Le trova un focolaio di un dente devitalizzato in zona 27-28 , proprio in quella zona dove lei riferisce partire il suo dolore,vicino al'I ATM SX
- Il dente era stato devitalizzato 8 anni fa,
- i dolori sono cominciati dopo 4 anni.

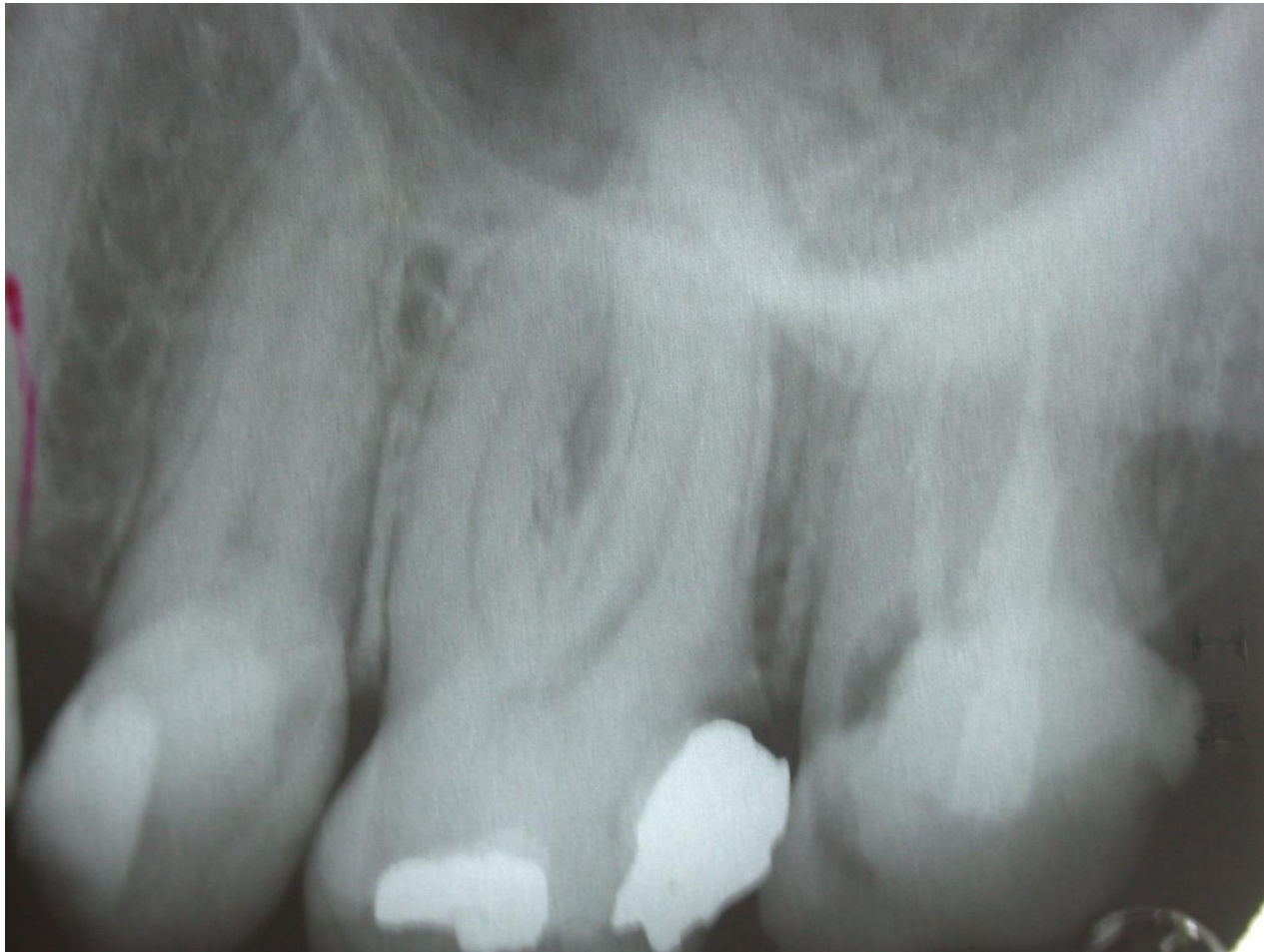


:2917

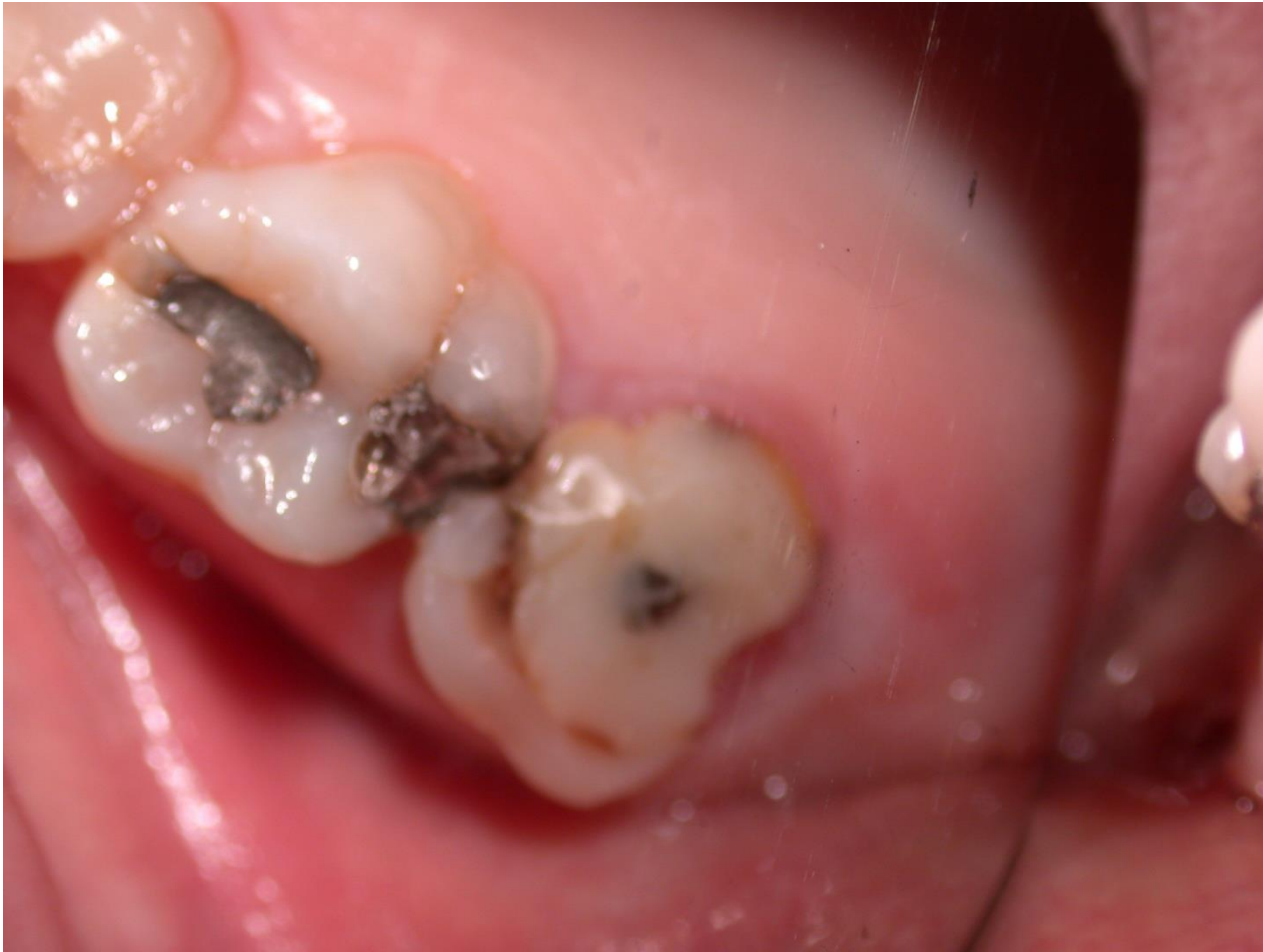Dott. Nicola Damati

In quella zona è presente un settimo devitalizzato ,senza segni di riassorbimento osseo ,quindi rx negativa.

**Ma c'è una otturazione infiltrata del 26,il dolore viene da li'!**

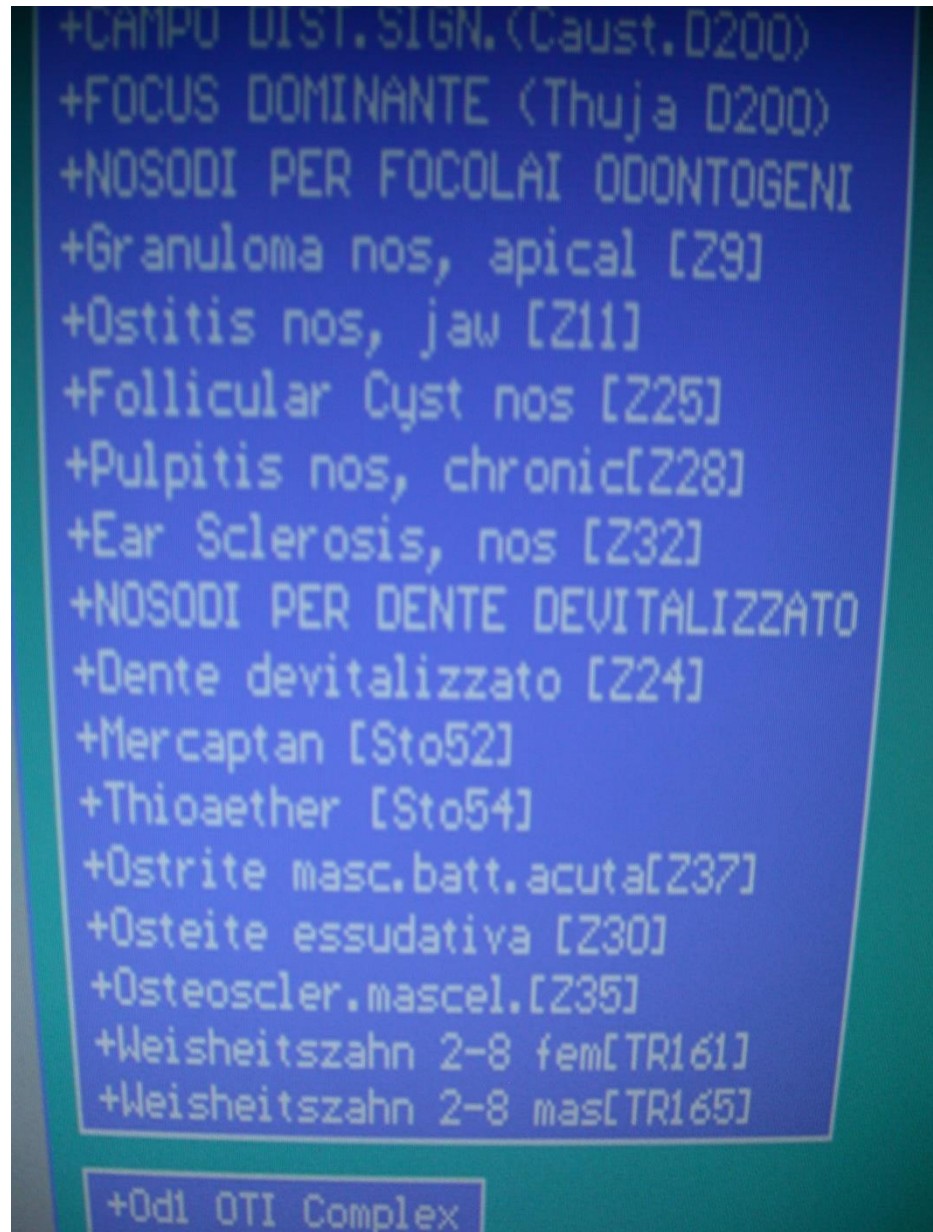


Non è una bella ricostruzione, ma il dente non dà fastidi e ci mastica bene. **“lo ricostruiamo e lo incapsuliamo?”**



# Odontone 27

al test risulta focalizzato in maniera grave ,il punto 2 linfatico si riequilibria solo con 5 fiale di osteitis.



# Correlazione tavola di Voll

Sulla tavola la  
correlazione odontone  
27 coinvolge solo il  
mascellare .

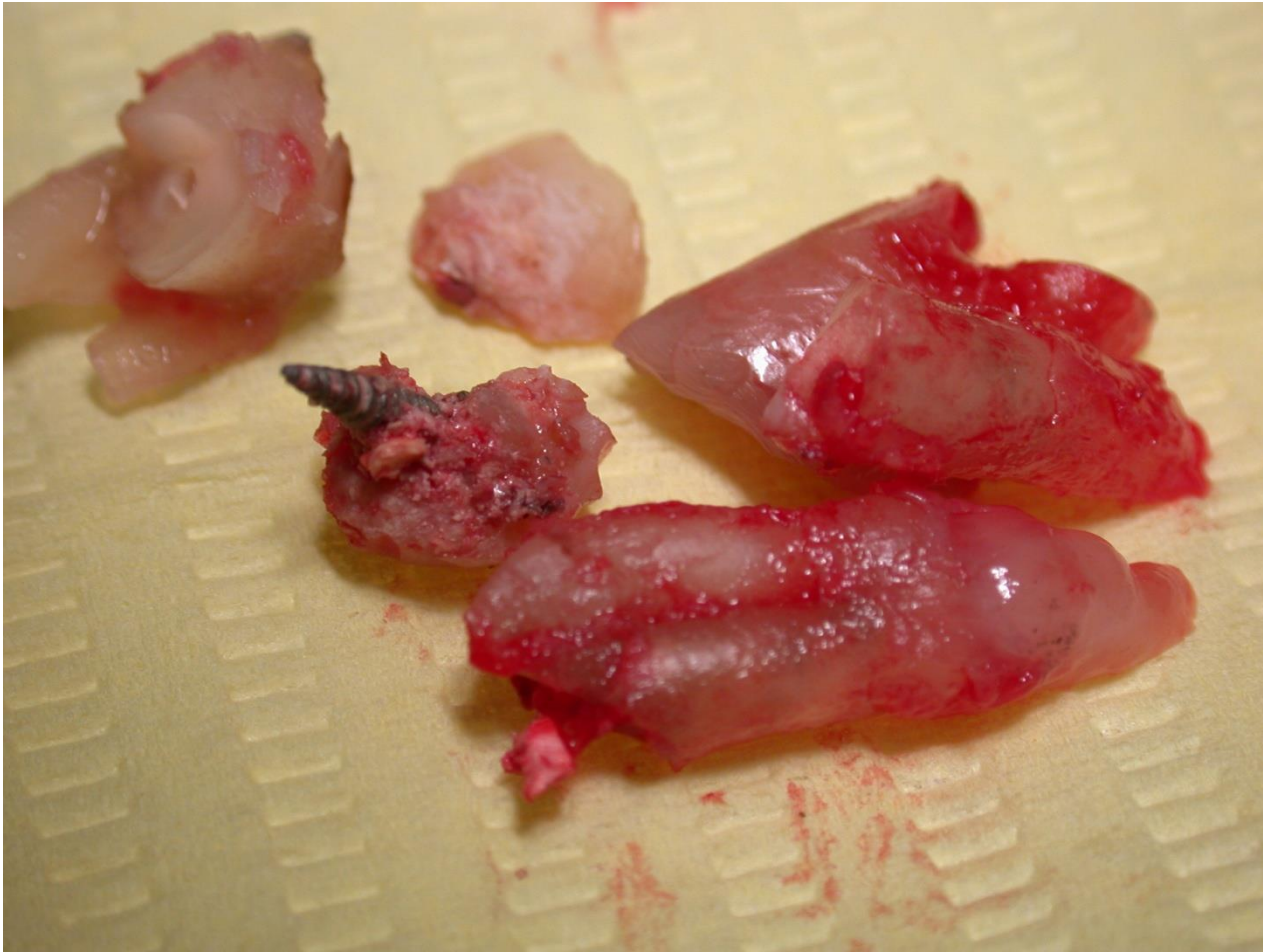Ciò conferma il dolore  
all' ATM e la cefalea.

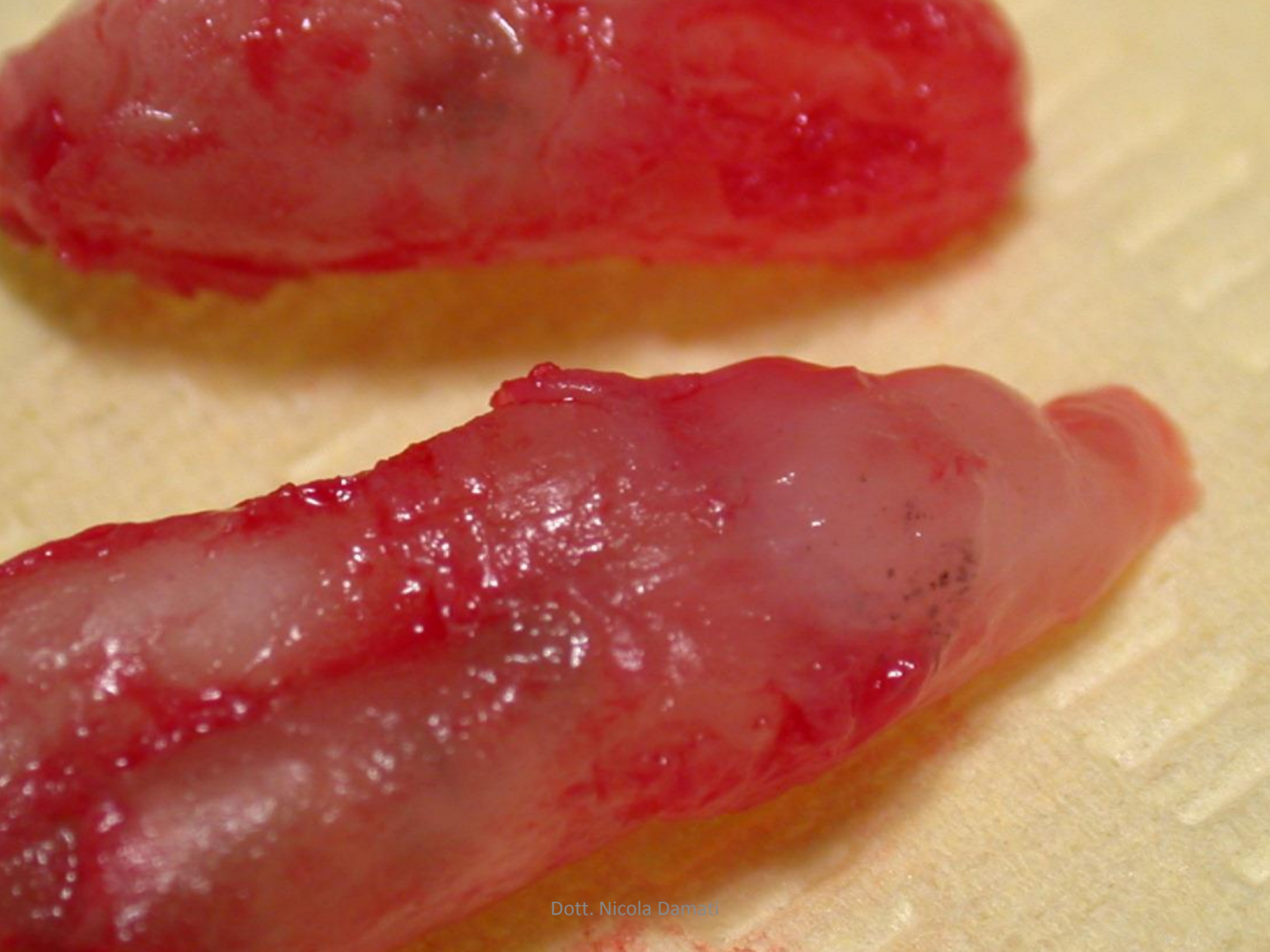La spalla viene  
coinvolta dall'  
odontone 28.

In effetti la  
segnalazione del Dott.  
Meletani era focus 27-  
28 !!

ORGANI DI SENSO	Orecchio interno	Seno mascellare		Cellule etmoidali	Occhi	Seno front.	Seno front.	Occhi	Cellule etmoidali	Seno mascellare	Orecchio interno							
ARTICOLAZIONI	Spalla gomito Mano uln. Piede plantare Dito 1°	Mascella	Ginocchio anteriore	Spalla gomito Mano rad. Piede Alluce	Ginocchio posteriore		Ginocchio posteriore		Spalla gomito Mano rad. Piede Alluce	Mascella	Spalla gomito Mano uln. Piede plantare Dito 1°							
					Anca	Art. Sacro-Coccigea	Bacino	Anca										
SEGMENTI MIDOLLO SPINALE	T1 C8 T7 T6 T5 S3 S2 S1	T12 T11 L1	C7 C6 C5 T4 T3 T2 L5 L4	T8 T9 T10	L3 L2 Co S5 S4	L2 L3 S4 S5 Co	T8 T9 T10	C5 C6 C7 T2 T3 T4 L4 L5	T11 T12 L1	C8 T1 T5 T6 T7 S1 S2 S3								
COLONNA	T1 C7 T6 T5 S2 S1	T12 T11 L1	C5 C6 C7 T4 T3 L5 L4	T9 T10	L2 L3 Co S5 S4	L2 L3 S4 S5 Co	T9 T10	C5 C6 C7 T3 T4 L4 L5	T11 T12 L1	C7 T1 T5 T6 S1 S2								
ORGANI	Cuore dx	Pancreas	Polmone dx	Fegato dx	Rene dx	Rene sx	Fegato sx	Polmone sx	Milza	Cuore sx								
	Duodeno	Stomaco dx	Grosso intestino dx	Cistifellea	Vescica dx Apparato urogenitale	Vescica sx Apparato urogenitale	Dotto biliare sx	Grosso intestino sx	Stomaco sx	Digiuno ileo sx								
GHIANDOLE ENDOCRINE	Ipofisi lobo anter.	Para-tiroidi	Tiroide	Timo	Ipofisi lobo poster.	Epifisi	Epifisi	Ipofisi lobo poster.	Timo	Tiroide	Para-tiroidi	Ipofisi lobo anter.						
ALTRI	S.N.C. Psiche	Ghiandola mammaria								Ghiandola mammaria	S.N.C. Psiche							
ODONTONI	Dx																	Sx
	Dx																	Sx
ALTRI	Economia energetica		Ghiandola mammaria dx						Ghiandola mammaria sx		Economia energetica							
GHIANDOLE ENDOCRINE SISTEMA TESSUTALE	Sistema nervoso periferico	Arterie	Vene	Vasi linfatici	Gonadi	Surreni	Surreni	Gonadi	Vasi linfatici	Vene	Arterie	Sistema nervoso periferico						
ORGANI	Ileo dx	Grosso intestino dx	Stomaco dx Piloro	Cistifellea	Vescica dx Apparato urogenitale	Vescica sx Apparato urogenitale	Dotto biliare sx	Stomaco sx	Grosso intestino sx	Digiuno ileo sx								
	Territorio ileo-cecale	Cuore dx	Polmone dx	Pancreas	Fegato dx	Rene dx	Rene sx	Fegato sx	Milza	Polmone sx	Cuore sx							
COLONNA	T1 C7 T6 T5 S2 S1	C5 C6 C7 T2 T3 T4 L4 L5	T12 T1 L1	T9 T10	L2 L3 Co S5 S4 S3	L2 L3 S3 S4 S5 Co	T9 T10	T11 T12 L1	C5 C6 C7 T2 T3 T4 L4 L5	C7 T1 T5 T6 S1 S2								
SEGMENTI MIDOLLO SPINALE	T1 C8 T7 T6 T5 S3 S2 S1	C5 C6 C7 T2 T3 T4 L4 L5	T12 T11 L1	T8 T9 T10	L3 L2 S5 S4 Co	L2 L3 S4 S5 Co	T8 T9 T10	T11 T12 L1	C5 C6 C7 T2 T3 T4 L4 L5	C8 T1 T5 T6 T7 S1 S2 S3								
ARTICOLAZIONI	Spalla-gomito		Ginocchio anteriore	Ginocchio posteriore	Ginocchio posteriore		Ginocchio posteriore		Ginocchio anteriore	Spalla-gomito								
	Mano uln Piede plantare Dito 1°	Mano rad. Piede Alluce			Anca	Art. Sacro-Coccigea	Art. Sacro-Coccigea	Anca		Mascella	Mano rad. Piede Alluce	Mano uln Piede plantare Dito 1°						
ORGANI DI SENSO	Orecchio	Cellule etmoidali	Seno mascellare	Occhi	Seno front.	Seno front.	Occhi	Seno mascellare	Cellule etmoidali	Orecchio								

La radice era anchilosata, il legamento parodontale non c'era più.  
Un tessuto fibroso circondava l'apice





Con il raschiamento osso e tessuto di granulazione viene asportato



# Dopo l'estrazione tutto è più chiaro

- In realtà l'infezione si spostava nella zona posteriore del dente coinvolgendo anche la zona retromolare, odontone 28.
- La paziente trova subito un sollievo per quanto riguarda i dolori mascellari e l'emicrania già dopo una settimana.
- La contrattura alla spalla non diminuisce di intensità ma di frequenza.
- La ferita necessiterà di diverse sedute di pulizia prima di chiudersi (no antibiotici no fans)